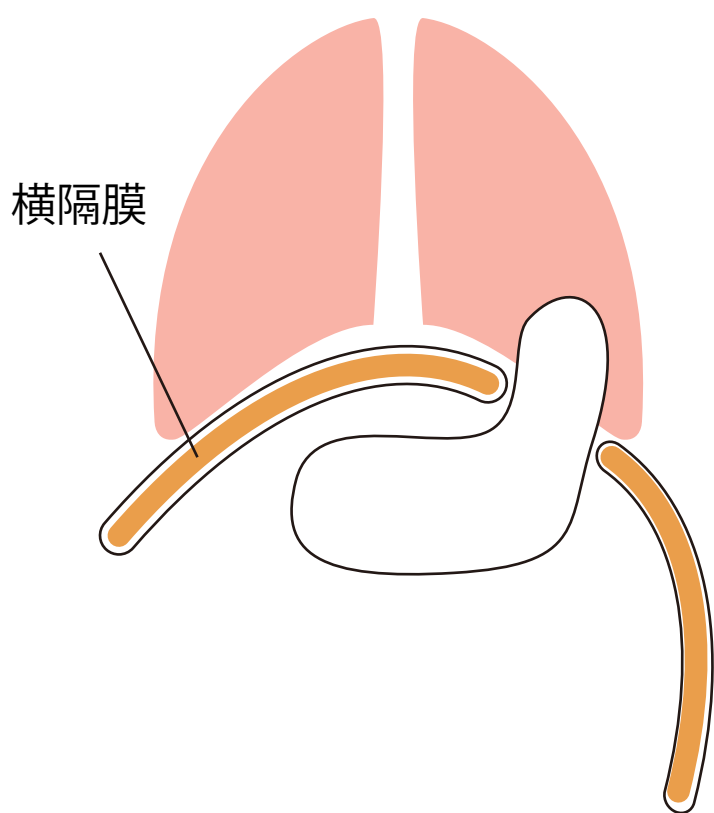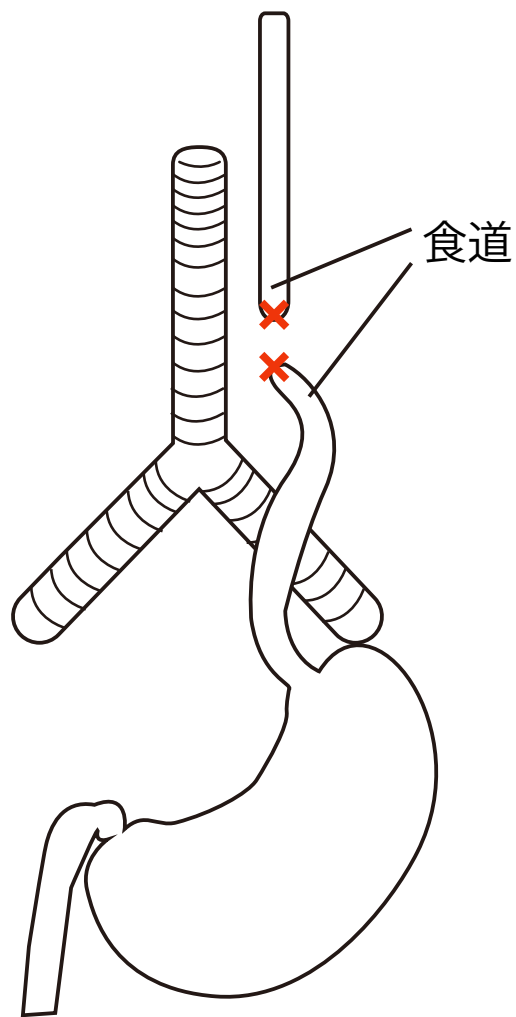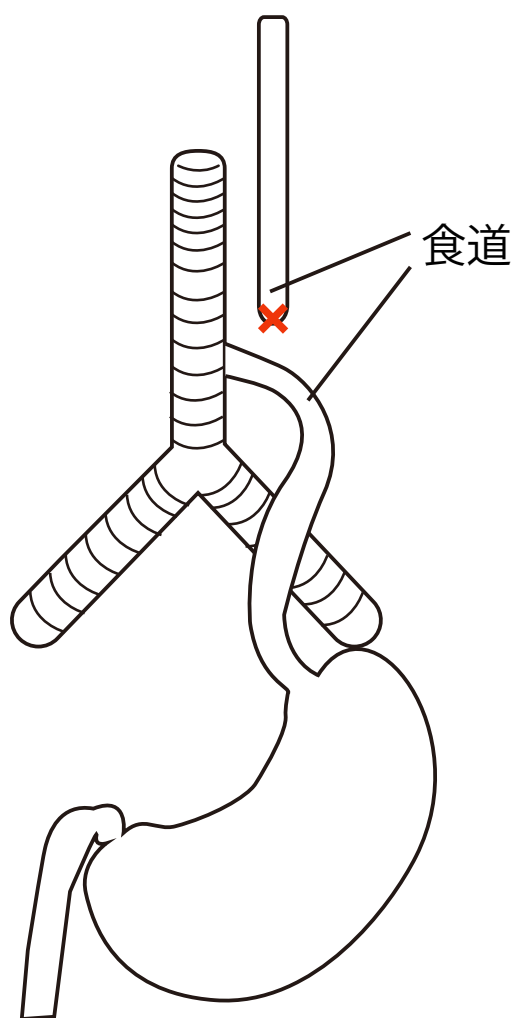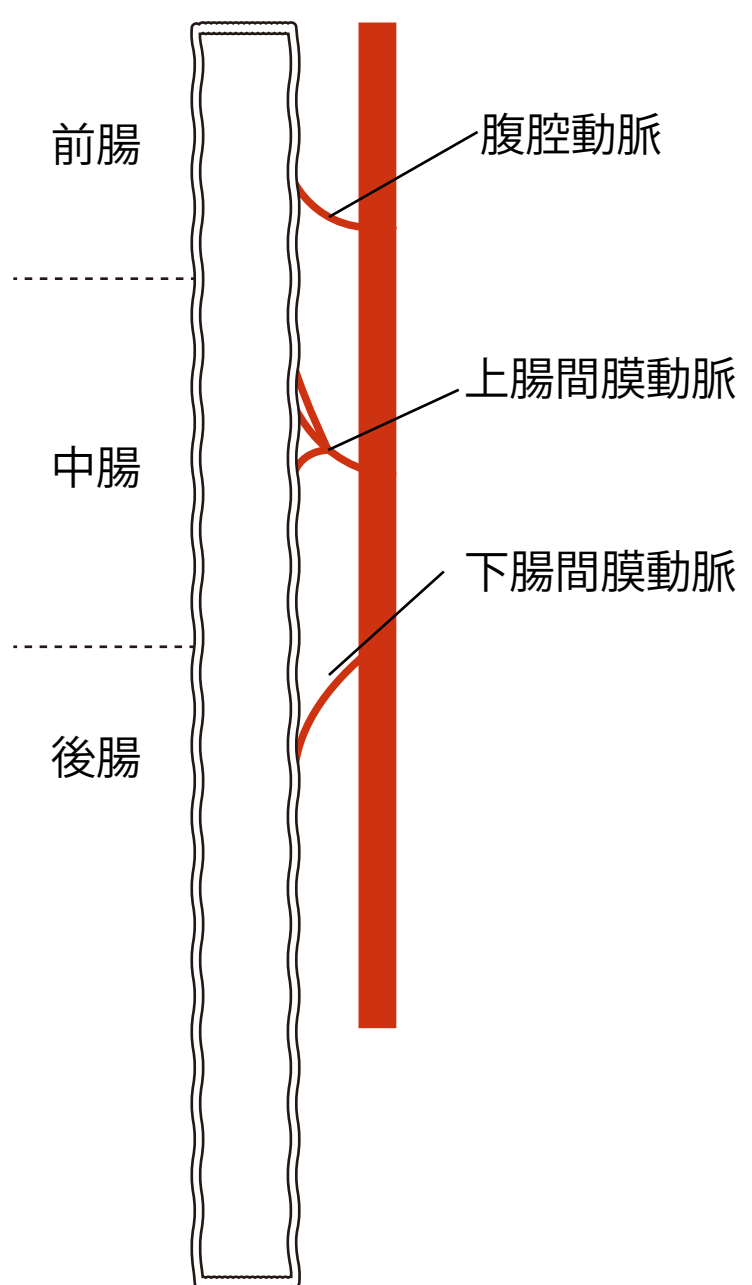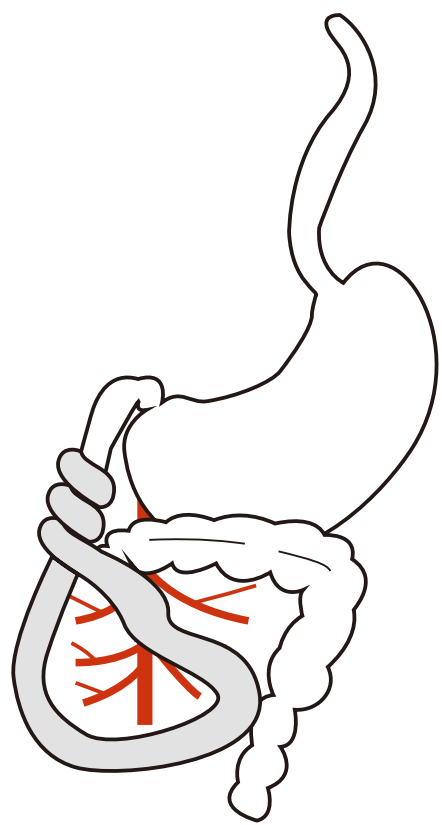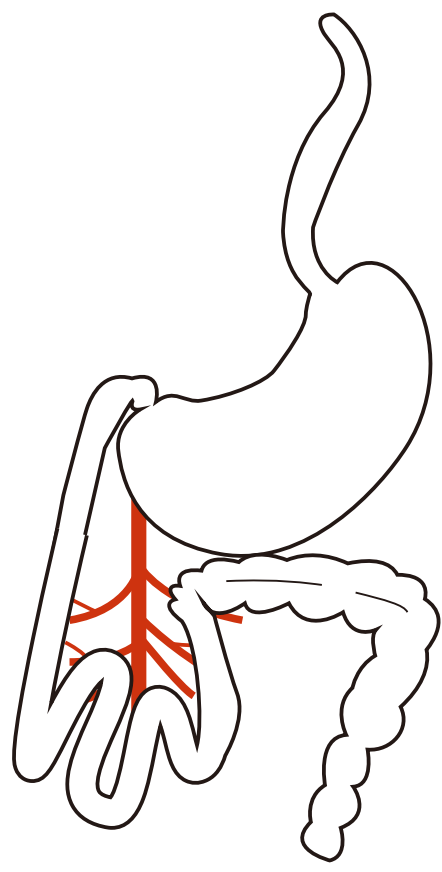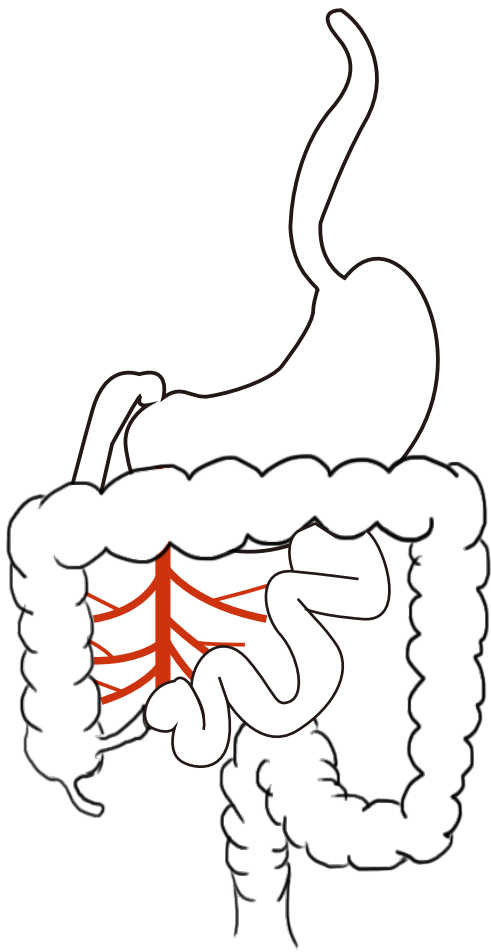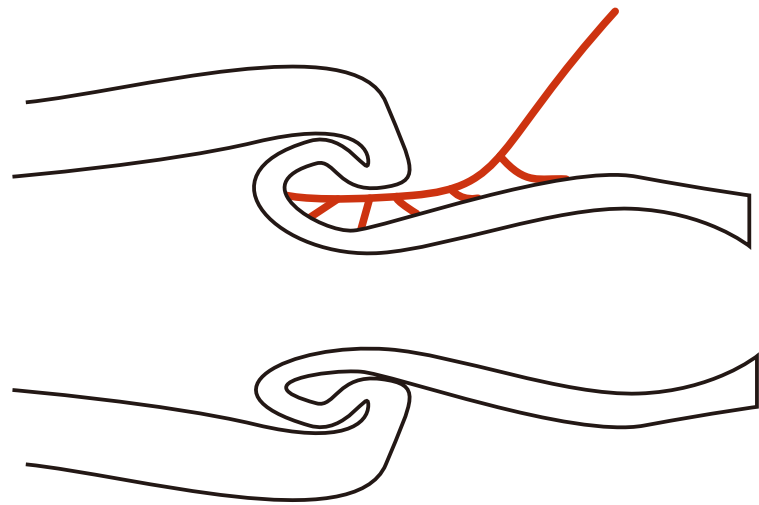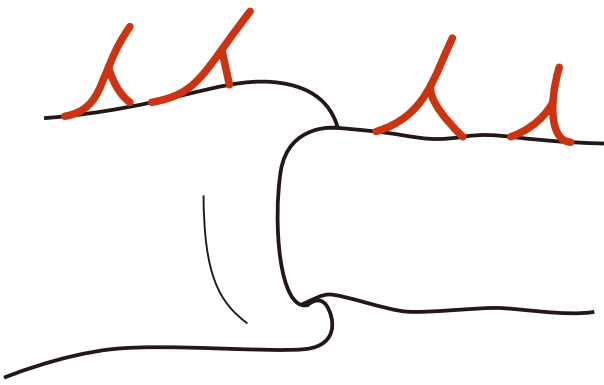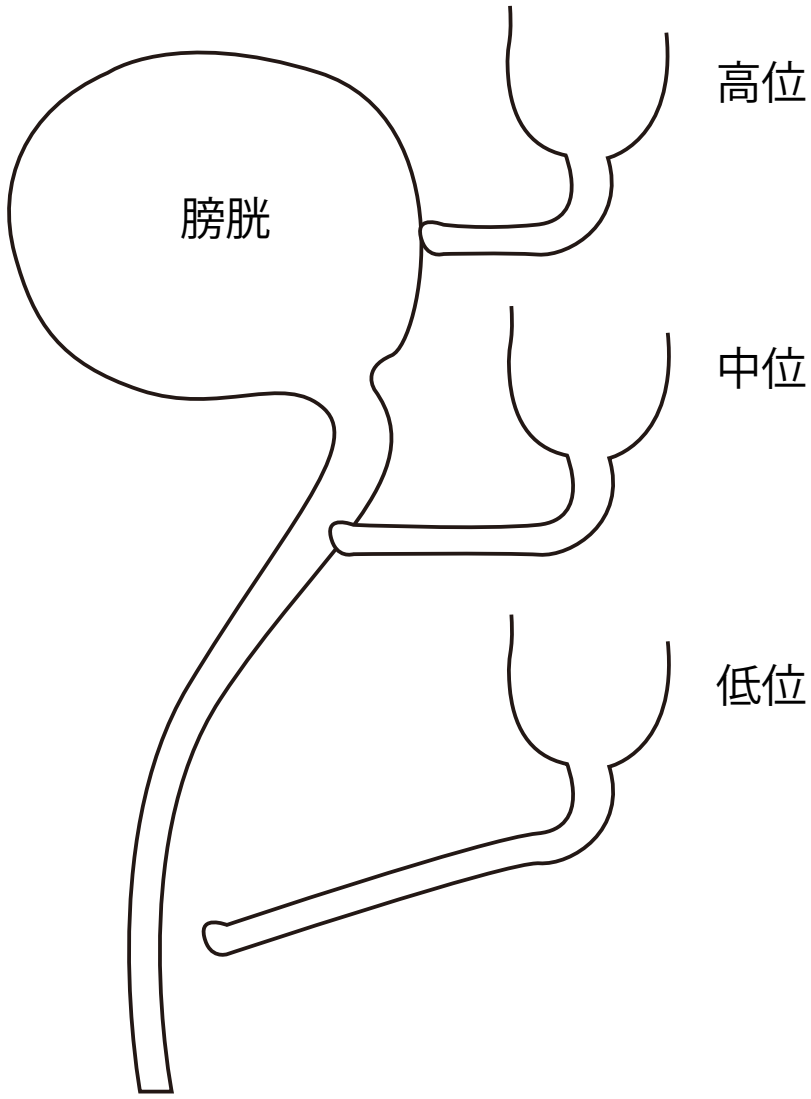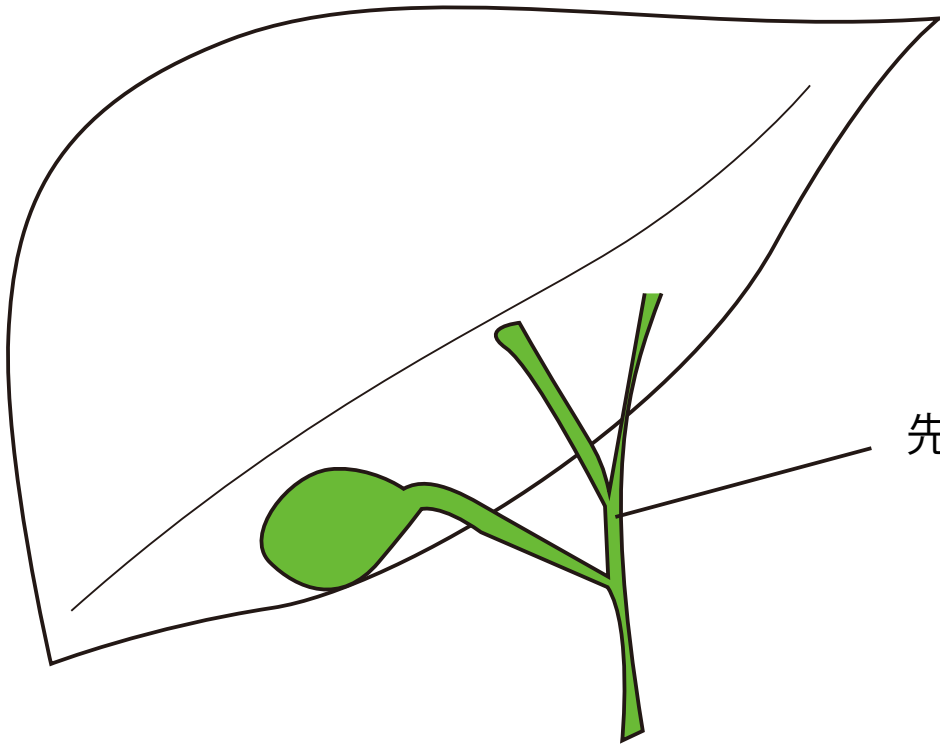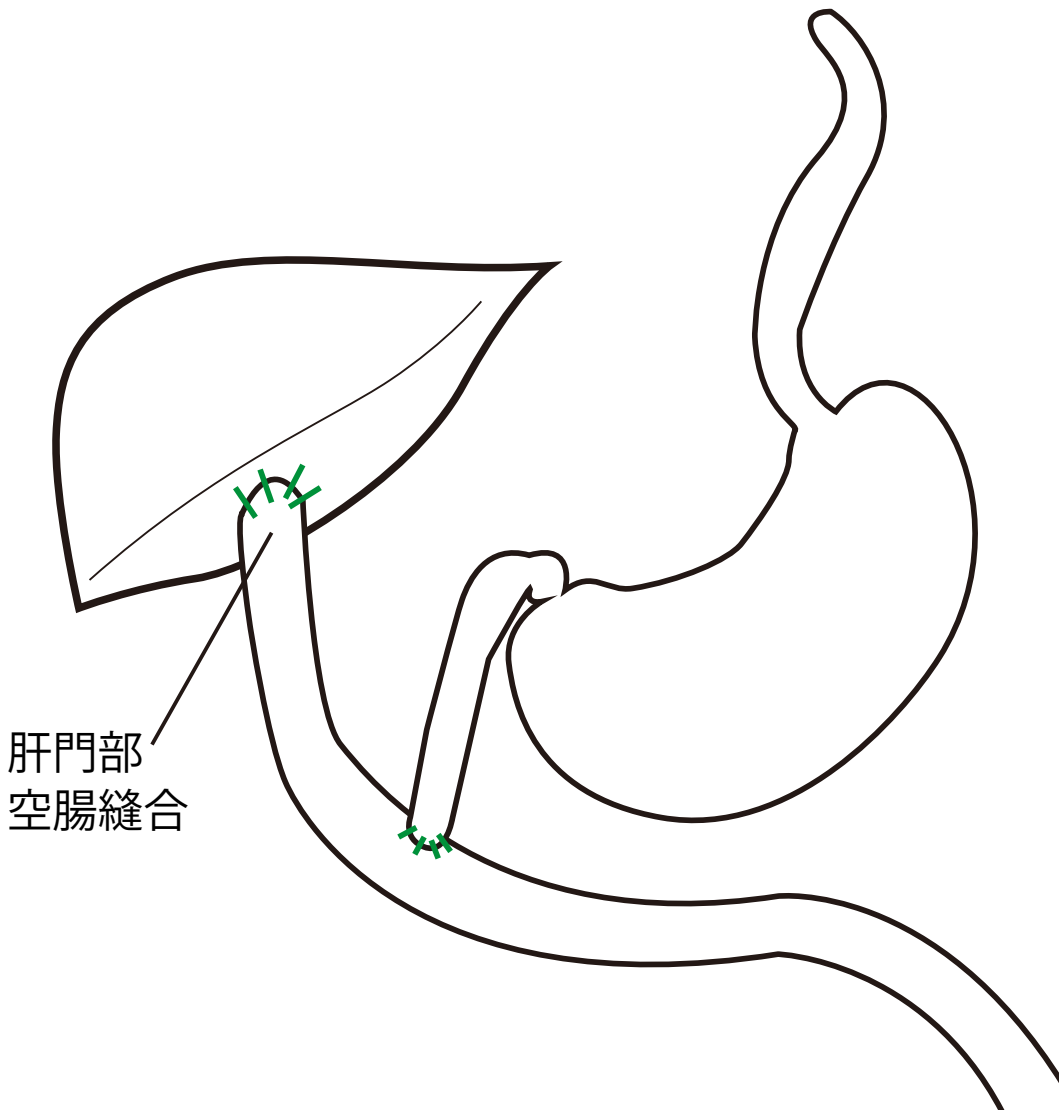


先天的に細い



肝門部  
空腸縫合